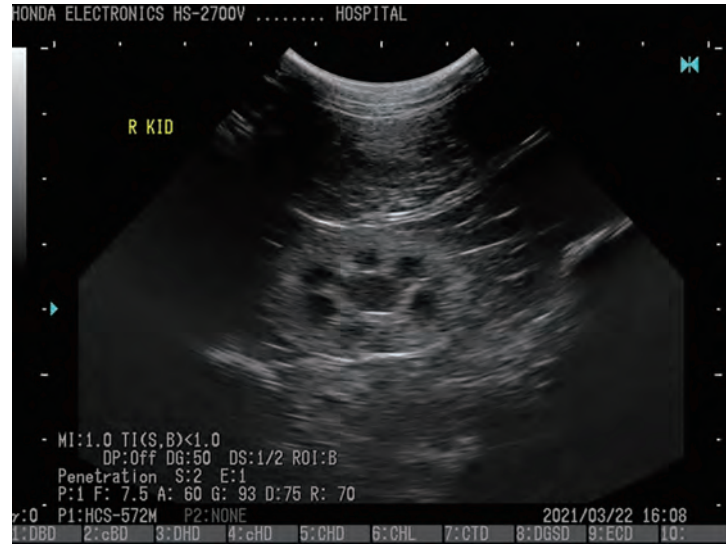
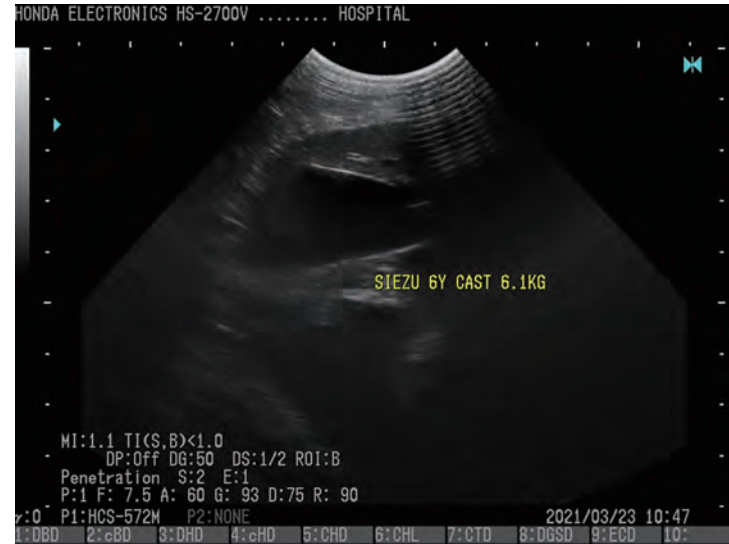
参考画像1



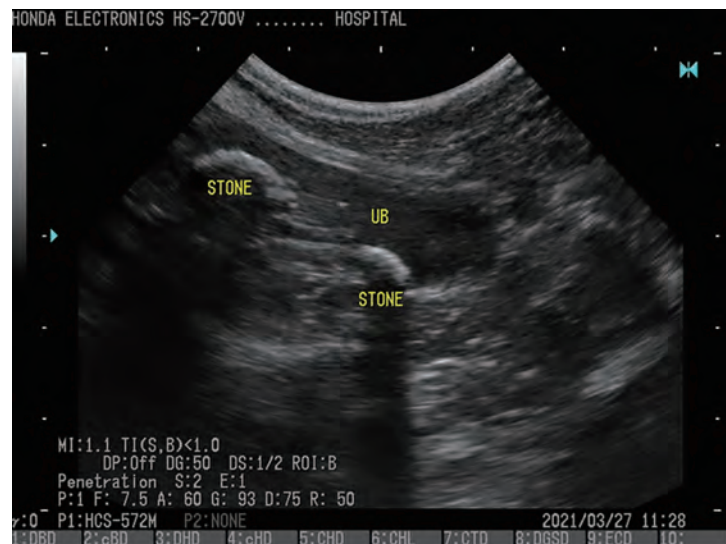
肝臓(犬、12歳)

プローブ:HCS-572M
H-res :Penetration



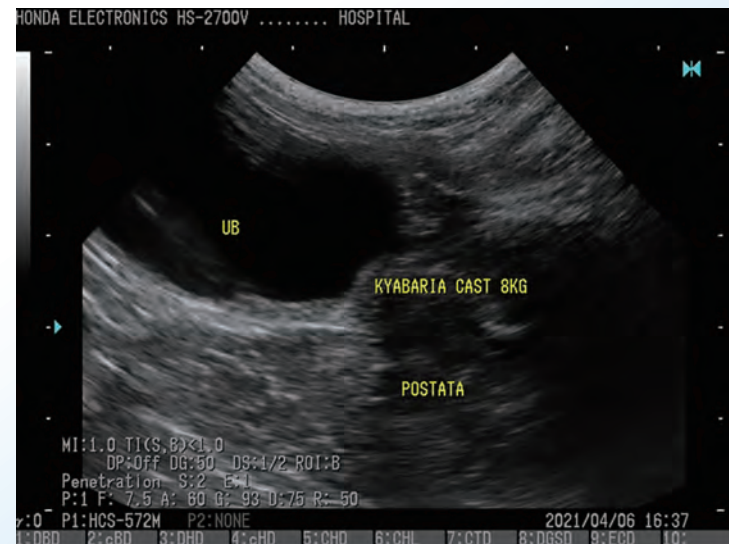
胆のう(シーズー、6歳)

プローブ:HCS-572M
H-res :Penetration



膀胱(プードル、12歳)

プローブ:HCS-572M
H-res :Penetration



膀胱、前立腺(キャバリア、年齢不明)

プローブ:HCS-572M
H-res :Penetration



本物電子株式会社

ご注文・お問い合わせは、ペッピーまで

PEPPY vet **0120-757-252**

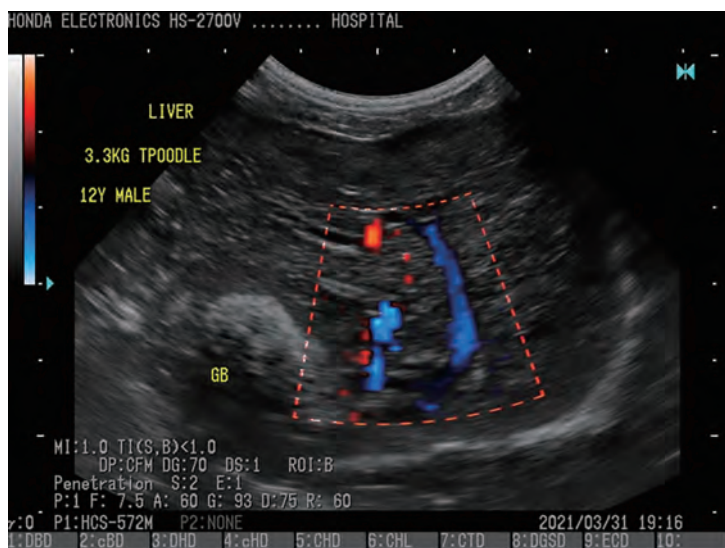
受付時間：月～金 9:00～18:00

<WEB サイト> スマホ・タブレット対応!

<https://www.vetswan.com>

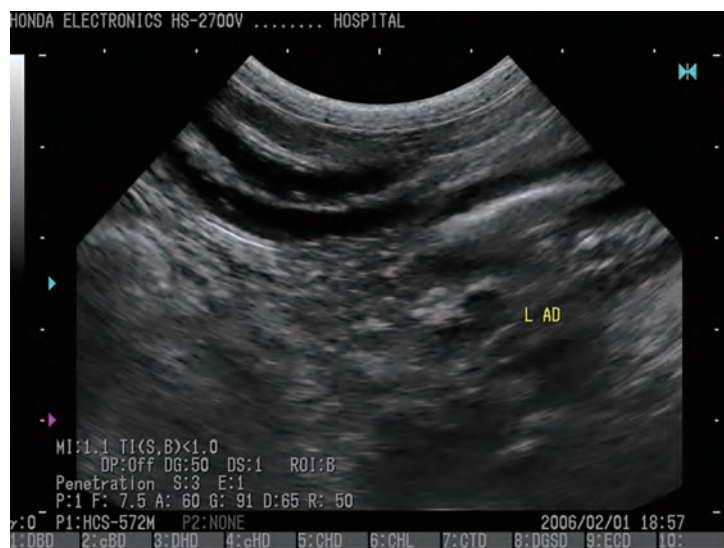

参考画像2



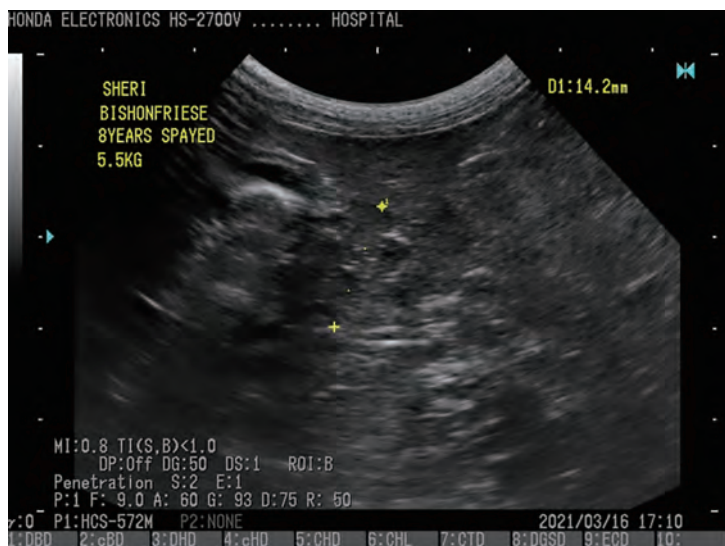肝臓(プードル、12歳)

プローブ:HCS-572M
H-res :Penetration



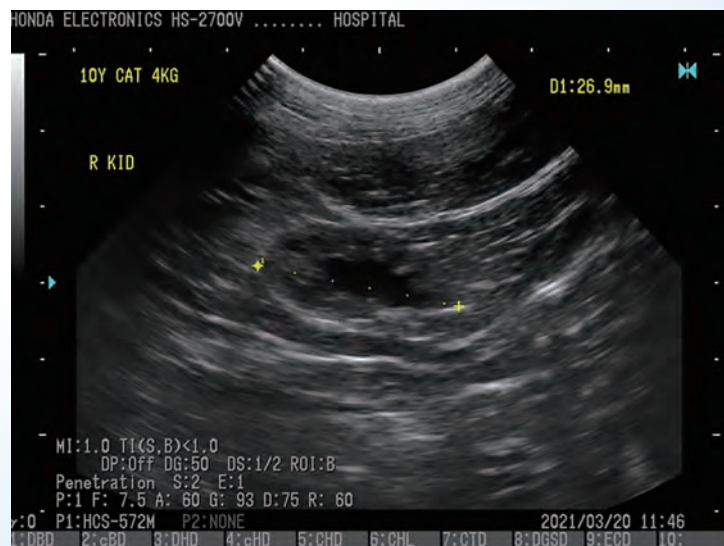
小腸(プードル、12歳)

プローブ:HCS-572M
H-res :Penetration



膵臓(シェパード、8歳)

プローブ:HCS-572M
H-res :Penetration



腎臓(猫、10歳)

プローブ:HCS-572M
H-res :Penetration



本物電子株式会社

ご注文・お問い合わせは、ペピーペットまで
PEPPY vet 0120-757-252
受付時間：月～金 9:00～18:00

<WEBサイト> スマホ・タブレット対応!
<https://www.vetswan.com>

