● Medical

犬猫の腫瘍診断治療の基礎　第3回

四国動物医療センター　入江　充洋

～腫瘍の診断法の基礎・細胞診と各種生検法～

細胞診

著者は細胞診を、牛丼チェーン店の早い・安い・旨いというキャッチフレーズ同様のメリットを有する検査だと思っている。すなわち、的確な診断が早く得られ、検査費用も低価格であることが細胞診の最大のメリットであると考えている。早いというメリットのためには、細胞診を院内で判断することが望ましいと考える。細胞診を外部に診断依頼することも少なくないが、なるべく院内で判断できるよう院内での判断能力を向上する必要がある。細胞診の専門家は、細胞と話しあえるほど細胞を理解されており、病理組織学も理解されている。臨床獣医師が今から病理学を集中して学ぶことや、細胞診専門家になることは難しいが、細胞診の限界と基本を理解し、臨床獣医師が院内でおこなう臨床獣医師のための細胞診をマスターすることは難題ではないと考える。そこで今回、著者が考案する病院で評価する細胞診のアルゴリズムを紹介する。

価格面で細胞診は、針とスライドグラスと染色液のみで可能であるので低価格の検査といえる。

診断率が高いことも報告されている。もちろん、診断率は獣医師の能力に依存するが、そもそも細胞診は確定診断するための検査ではなく、治療や検査方法を進めるためのリアルタイムに評価する方法とであることを認識するべきで、細胞の1個1個から○○癌細胞や○○肉腫細胞などと診断する必要はない。細胞診を難しく考え過ぎず、まず実践して観察して1例1例経験を増やして細胞診の判断能力を向上するべきと考えている。

写真1　Needle ON法
注射器と針を用いて吸引し細胞を採取する方法。陰圧状態で針を抜去すると細胞が壊れやすいので、陰圧を解除して針を抜去することにより、綺麗な標本作製が可能となる。

写真2　Needle OFF法
針のみで細胞を採取する方法で、刺入後に針を前後に動かして針の中に細胞を詰めるイメージで採材する。

針細胞診による採材法

細胞診では、主に針を用いて細胞を採材することが一般的である。針（吸引）細胞診（FNA ）においては、注射器を用いて吸引して細胞を採材するNeedle　ON法（写真1）と、注射器を用いず、針のみを穿刺するNeedle OFF法（写真2）とがあり、多くは後者を用いている。Needle　ON法では、針を刺入後、軽く吸引しながら針先を前後に動かし、吸引を解除して針を抜去することが重要である。陰圧状態で針を抜去すると、急激に空気が注射筒内に流入し、流入圧により細胞の破壊が生じ、細胞診断率の低下につながる。

Needle　ON法とOFF法 の両者ともに、針のサイズは23Gを使用することが一般的である。血管の多い組織では血管を避けるために、より細い25Gを用いることもありえる。針の形状は、皮下注射針でも静脈注射針でも応用可能であるが、腹腔内の深部リンパ節のFNA では針がリンパ節刺入する際の手に伝わる感覚が静脈針の方が伝わりやすいと感じている。

Needle　OFF法 では、細胞を広い範囲から採取するイメージで、前後に針を動かす。FNA では、針の中に細胞を詰め、その少量の材料を塗抹して標本作製する。多くの組織や血液を採材することで、厚く評価不可能な塗抹になる。また、血液希釈した標本でも評価が難しくなるため、採材時は注射針の根元の三角形のプラスチック部分に血液や細胞成分が見られる手前で針の中に詰めた細胞の採材に留める。

採材した細胞は、スライドグラスに静かに滴下し塗抹標本を作製する。塗抹標本は、なるべく薄い標本を作製し、速やかに乾燥させる。乾燥後は、十分にアルコール固定する。その後、図1の方法でライトギムザ染色をおこなう。ライトギムザ染色は、小動物獣医療で最も使用されている染色法であるため、本稿ではライトギムザ染色法のみ紹介する。染色は、30～40分間染色する。染色後は流水にて十分に水洗した後、乾燥し封入保管することが望ましい。

簡易染色は、5分以内と早く染色可能である面で優れており重宝する染色法である。しかし、染色のテクニックや染色液の管理により染色性が異なる上に、肥満細胞腫の顆粒など、見えなければならない顆粒が観察できないなどの欠点を有することから、早く染色可能であるが難しい染色法と言えるかもしれない。

細胞診での注意事項

細胞診で重要なことは、適切な場所から綺麗な標本を作製することである。また、固定、染色、水洗も重要であり、せっかく採材しても壊死組織や血液のみ採取に主たる病変の細胞を採取せず評価不可能となる事案や、採材は良好でも固定が悪いために細胞評価が不可能といった事案が生じる。

適切な部位からの採取方法として超音波ガイド下生検（写真3）は有効な方法である。超音波検査にて血管、貯留液、壊死部を避けた細胞採材が可能となる。超音波ガイド下生検では、一般的な画像診断を行う時の獣医師と超音波診断装置との配置関係とは異なり、獣医師の正面にモニターを配置することを推奨したい。この理由として、超音波ガイド下生検ではエコープローブを持ち、プローブの中心をプローブと平行して真っ直ぐ針を刺入する必要がある。この操作は、超音波画像モニターに描出する針先を目視しつつ針先を平行に進めることから、頭を動かすことなく目線のみ動かし操作することが目的部位に針先を誘導しやすい。したがって、獣医師とモニターの位置関係は重要と考える。超音波ガイド下生検を慣れるまでは、獣医師とモニターの配置を配慮し、膀胱穿刺による尿採取を超音波ガイド下生検で毎回実施して、モニター上に針先を描出し誘導するテクニックをマスターすることを推奨する。

図1　ライトギムザ染色法
ライト氏液とギムザ液を混合して10ml までPBS でメスアップして混合染色液を作製して染色する。

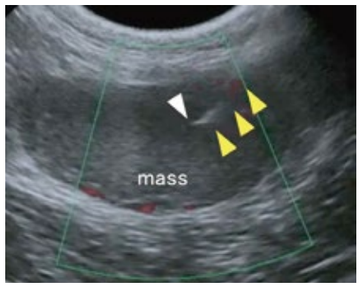

写真3　超音波 ガイド下生検
超音波画像をガイドにして針生検を実施している像。針先を確認しながら腫瘤（mass ）に刺入している像。黄色矢頭は画像で描出されている針を、白矢頭は針先を示す。甲状腺癌など血流に富む腫瘤では、カラードップラー法にて血流の少ない部位を穿刺することで安全かつ血液希釈のない良質な標本を作製することが可能となる。

細胞診の評価法

細胞診は、腫瘍の確定診断に用いる検査ではない。もちろん、細胞診によってリンパ腫や肥満細胞腫などを診断する場合もあるが、多くの腫瘍で確定診断が得られる検査法ではない。細胞診のメリットとして、一部の腫瘍で確定診断が可能であること、外科切除範囲の決定や、今後の検査ならびに治療法の検討や、病理組織検査では不明瞭な肥満細胞腫や大細胞性リンパ腫の顆粒が明瞭であること、核の構造など細胞学的に詳細な情報が得られること、緊急治療が必要な場合の評価などであると言える。確定診断する方法ではないために、あまり細胞診を難しく考えることなく躊躇せず積極的に院内で実施すべきであると考える。

● Medical

図2は、著者が考える臨床獣医師が院内で行う簡単な細胞診アルゴリズムである。明らかな腫瘍、明らかな炎症、わからないグループの3つに分類する。わからないものはわからないと判断し、それは細胞診専門家に相談または生検にて病理組織学的検査を実施する。明らかな腫瘍と、明らかな炎症を分類し、その他〝わからない群〟に分類する。

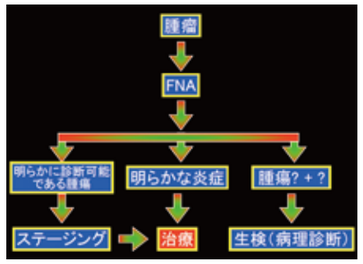

図2　臨床獣医師 が院内で実施する細胞診アルゴリズム
臨床獣医師は、病理組織診断や細胞分類に疎い方が多いと想像するが、細胞診のメリットを発揮させるために、臨床医が院内で簡単に判断するための3分類法を示す。

明らかな腫瘍に分類されたものは、明らかな悪性所見があれば悪性腫瘍と判断する（写真4）。悪性か良性か判断不能な場合は、細胞診専門家に依頼するか、病理組織学的検査用の生検に進む。明らかな悪性腫瘍では、ステージングに入ると共に必要に応じて病理組織検査に進む。緊急性がある場合は、治療を開始するが、並行して確定診断を得る検査も進めるべきである。

明らかな炎症と診断した群では、炎症の原因が細菌または真菌などの感染源を標本中で探索する。感染症と確定されれば、抗生物質や抗真菌剤などの治療を開始する。また、原因確定できない場合は、抗炎症剤などで診断的治療をスタートする。炎症は、好中球やリンパ球、マクロファージなどの炎症細胞の出現にて判断する（写真5）。

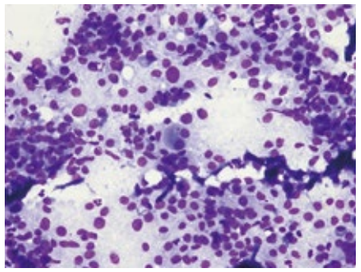

写真4　悪性腫瘍の細胞診
この標本で、上皮性悪性腫瘍と判断できることは素晴らしいことであるが、本標本で悪性腫瘍を強く疑うと判断することができれば次のステップに進めるので、悪性腫瘍を強く疑うとの判断だけでも臨床的に細胞診が大きなメリットを有したと言える。

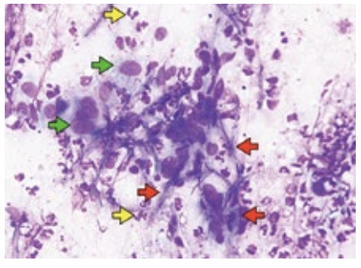

写真5　真菌感染症 による炎症の細胞診
雑種犬の腹部腫瘤より採取した細胞診所見。好中球（黄色矢印）が多数出現している上にマクロファージ（黄緑矢印）も出現していることから炎症であると診断した。さらに、真菌菌糸（赤矢印）が多数観察されることから真菌による感染症であると診断した。

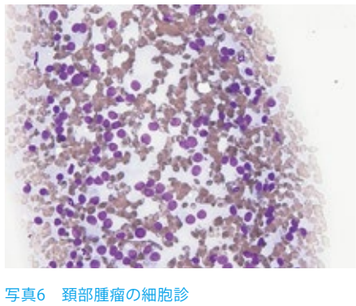

写真6　頚部腫瘤の細胞診
この細胞診所見は炎症ではないと判断は可能であるが、何の腫瘍なのか、悪性か良性か判断を迷うのではないだろうか？　わからないものは、わからない群として細胞診の専門家または病理組織学的検査目的の生検に進むべきである。

炎症と判断した症例において重要であることは、腫瘍が炎症の中に隠れているケースが存在することである。細胞診で炎症と診断し、治療をスタートしても臨床経過を必ず確認することが重要である。炎症は消失したが腫瘤は残存しており、再度細胞診を行うと扁平上皮癌であった例や、膿胸と診断し治療を施すと透明な胸水に変化しており、再度細胞診を行うと胸腺型リンパ腫であったというケースは少なくない。

この後に細胞診で炎症と診断することが容易でないケースを多々経験する。細胞診で迷った場合、3～4日の治療を施し経過を観察または再度細胞診を実施する。わからない群では、細胞診専門家に診断を依頼するか、病理組織学的な検査を目的とした生検に進む（写真6）。細胞診の判断能力向上は、まず観ることであり、病理組織診断や細胞診専門医の診断結果を得た後に再度見直すことであると思っている。

生検法

生検法のすべてについてコツを掲載するにはボリュームが多すぎるため、本稿では最も多く用いるTru-cut生検と、パンチ生検について紹介する。

Tru-cut生検

Tru-cut生検針 は、ボタンを押すと自動で内筒と外筒が飛び出る自動式と、内筒を押し出した後、外筒を押し出す二段式の手動式が市販されている。針の刺入が難しい硬い腫瘤などでは自動式が組織採材に適している場合がある。ただし、針先の位置を予想することが難しく，血管損傷などの危険性が高いという欠点がある。一般的には14Gや16GのTru-cut針 を用いることが多い。Tru-cut生検 は、FNA に比較して太い針を使用するため，針を組織に刺入する際、超音波画像を見ながら血管を避けて生検し、血管の損傷を回避すべきである。

手動式では、ボタンが二段式であり、一段回目は内筒が突出し、二段回目に外筒が突出して組織を切り取る。まず、針先を採材するべき位置の少し手前まで誘導した後、一段回目のボタンを押すことで内筒を採材部位に刺入させる。そこで、針先を持ち上げ、内筒部分に圧をかけたままで、二段階目のボタンを押し外筒を突出させて組織を採材する（図3）。採材した組織は、丁寧に優しく扱わなければならない。また、細胞新材料としてスタンプを採取した後に、ホルマリン固定する。細胞診は、予想される細胞が採取されており組織検査に適している採材か否かを確認するために実施する。壊死組織や細胞が採取されていなければ、再度違う位置から採材する。Tru-cut生検による採材は病理組織検査材料としては少量であるため、診断精度の向上には可能な限り多く採材する必要がある。

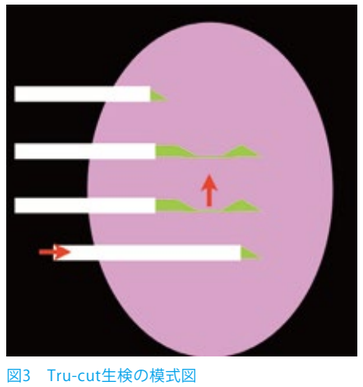

図3　Tru-cut生検の模式図
Tru-cut生検 のコツは、内筒を刺入した段階で、針の先端を上に持ち上げ圧をかけた状態で外筒を挿入することで、より多くの組織を採取することが可能となる。

パンチ生検

皮膚腫瘤や臓器表面の腫瘤にはTru-cut生 検より採材量が多いパンチ生検が用いられることが一般的である。先端に円形のメスが付着した生検針を組織に押さえつけながら一方方向に回しながら押し込んで組織を円柱状に切断する。深さは約1cmまで切断されるとストッパーにより止まる。次いで底辺の切離は、少しパンチを引き抜いて角度をつけてパンチ生検針を進める。これを上下左右4箇所に行うことで底部の切離が可能となる（図4）。

教科書では摂子で組織を保持し、引き上げながら底部をハサミで切離する方法が記載されているが、摂子で組織を保持することで組織に挫滅を生じ、組織学的に評価不可能となることがあるため、なるべく摂子での保持を避ける。

以上、簡単に細胞診と、よく用いられる生検法を紹介しました。特に生検法はコツが存在しますが、コツを活字にすることが難しいことに気づきました。コツをマスターするか否かで、採材する組織量の違いや診断精度にも影響が生じると思います。生検法は、コツを一度マスターすると応用も可能となることから、生検法実習などに積極的に参加されコツをマスターされることをお奨めいたします。

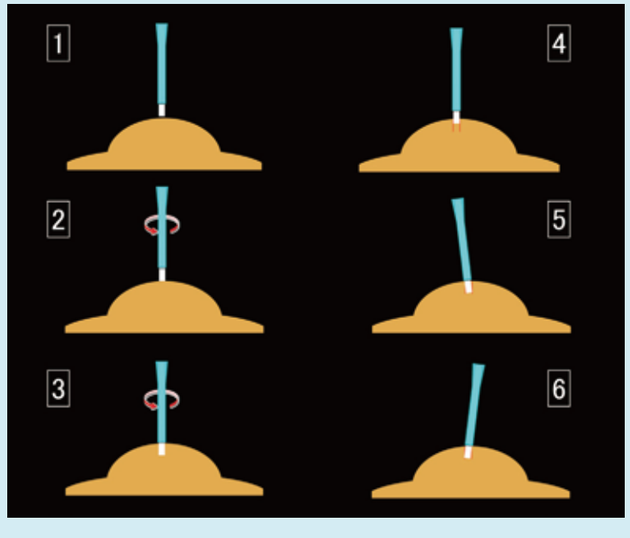

図4　パンチ生検
腫瘤に垂直にパンチ生検針を押し当て、同じ方向に回しながらストッパーまで約1cm刺入 する。次いで、底部の切離のために、少し引き抜き角度をつけて再度回転刺入する。これを四方に施すことで組織を保持せず挫滅していない組織採材が可能となる。イラストの1 から3ま でをおこない，次いで底部切離のため4～6 を3 ～5回施 すことにより摂子で保持することなく円柱状の組織を採材することが可能となる。